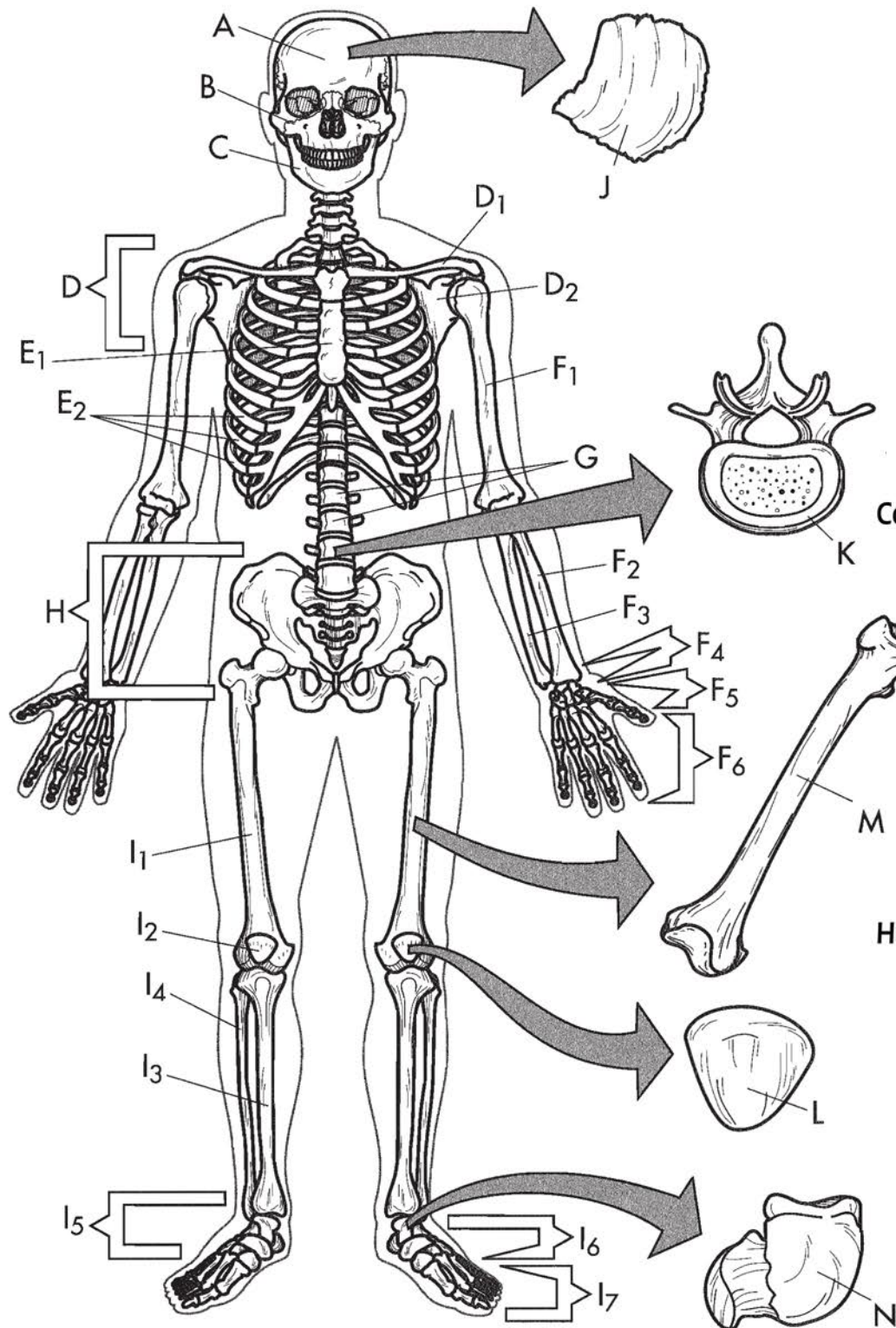


EL ESQUELETO



Cráneo	A	<input type="radio"/>
Cara	B	<input type="radio"/>
Mandíbula	C	<input type="radio"/>
Zona pectoral	D	<input type="radio"/>
Clavícula	D1	<input type="radio"/>
Escápula	D2	<input type="radio"/>
Esternón	E1	<input type="radio"/>
Costillas	E2	<input type="radio"/>
Húmero	F1	<input type="radio"/>
Rádio	F2	<input type="radio"/>
Cúbito	F3	<input type="radio"/>
Carpos	F4	<input type="radio"/>
Metacarpos	F5	<input type="radio"/>
Falanges	F6	<input type="radio"/>
Columna Vertebral	G	<input type="radio"/>
Zona Pélvica	H	<input type="radio"/>
Fémur	I1	<input type="radio"/>
Rodilla	I2	<input type="radio"/>
Tibia	I3	<input type="radio"/>
Peroné	I4	<input type="radio"/>
Tarsos	I5	<input type="radio"/>
Metatarsos	I6	<input type="radio"/>
Falanges	I7	<input type="radio"/>
Hueso Plano	J	<input type="radio"/>
Vértebra	K	<input type="radio"/>
Hueso sesamoideo	L	<input type="radio"/>
Hueso Largo	M	<input type="radio"/>
Hueso Corto	N	<input type="radio"/>